

Ostre zapalenie zatok przynosowych w codziennej praktyce

Acute sinusitis in daily clinical practice

Magdalena Arcimowicz

Katedra i Klinika Otolaryngologii, Chirurgii Głowy i Szyi, Warszawski Uniwersytet Medyczny; Kierownik: prof. dr hab. n. med. Kazimierz Niemczyk

Article history: Received: 15.08.2021 Accepted: 26.08.2021 Published: 31.08.2021

STRESZCZENIE: Znajomość prawidłowych zasad diagnostyki i terapii ostrego zapalenia błony śluzowej nosa i zatok przynosowych jest niezwykle istotna ze względu na rozpowszechnienie tych schorzeń w populacji. Umiejętność różnicowania podstawowych fenotypów ostrego zapalenia zatok, tj.: ostrej infekcji wirusowej (przeziębienia), ostrego powirusowego zapalenia zatok oraz ostrego bakteryjnego zapalenia zatok, determinuje prawidłowe postępowanie i racjonalne zalecenia terapeutyczne, zwłaszcza w zakresie antybiotykoterapii, która niezwykle często jest nadużywana w ostrych zapaleniach zatok, mimo że fenotyp bakteryjny to jedynie 0,5–2% wszystkich ostrych zapaleń zatok. Najnowsze rekomendacje terapeutyczne zawarte w dokumencie EPOS2020 wprowadzają w zapaleniach zatok system oparty na zintegrowanych ścieżkach opieki (ang. *integrated care pathways*; ICP), wyróżniając na pierwszym poziomie samoleczenie z udziałem farmaceuty oraz e-medycynę, zaś na kolejnym podstawową opiekę zdrowotną, a opiekę specjalistyczną rezerwują dla pacjentów z cięższym przebiegiem, podejrzeniem powikłań czy nawracającymi ostrymi zapaleniami zatok. W leczeniu ostrego zapalenia zatok dominuje przede wszystkim leczenie objawowe oraz przeciwzapalne, a antybiotykoterapia ma bardzo ściśle określone i ograniczone wskazania. Najnowsze wytyczne rekomendują w leczeniu ostrego wirusowego i powirusowego zapalenia zatok również fitoterapię. Powikłania ostrego zapalenia zatok są stosunkowo rzadkie i nie mają związku z przyjmowaniem antybiotyków. Ze względu na powszechność występowania ostrego zapalenia zatok, ich istotny wpływ na jakość życia oraz wysokie koszty zarówno bezpośrednio, jak i pośrednio, prawidłowa diagnoza i odpowiednie leczenie, bez niepotrzebnego eskalowania terapii może przekładać się w istotny sposób na szeroko pojęte elementy zdrowia publicznego.

SŁOWA KLUCZOWE: antybiotykoterapia, diagnostyka, epidemiologia, EPOS, fitoterapia, glikokortykosteroidy donosowe, leczenie, ostre bakteryjne zapalenie zatok, ostre powirusowe zapalenie zatok, ostre zapalenie zatok, przeziębienie, zapalenie błony śluzowej nosa i zatok przynosowych, zintegrowane ścieżki opieki

ABSTRACT: Understanding the appropriate use of diagnostics and treatment in acute rhinosinusitis is of immense importance given the high prevalence of this disease in the general population. The ability to differentiate between the principal phenotypes of acute sinusitis, namely acute viral infection (cold), acute post-viral sinusitis and acute bacterial sinusitis, determines the future management and is fundamental to providing rational therapeutic recommendations – especially as regards antibiotic treatment, which is very often overused in acute sinusitis even though bacterial phenotypes only account for 0.5–2% of all cases of the disease. The latest therapeutic recommendations contained in the EPOS2020 position paper introduce a system based on integrated care pathways (ICPs), which comprise pharmacy-supported self-care and e-health as the first level, followed by primary care as the second, with specialist care being reserved for patients who develop a more severe course of the disease, have suspected complications or suffer from recurrent acute sinusitis. Management of acute sinusitis is primarily based on symptomatic treatment modalities, with phytotherapeutic support, as well as on anti-inflammatory treatment, while antibiotic therapy is used in very specific and limited indications. Complications are relatively rare in acute sinusitis and they are not considered to be associated with antibiotic intake. Considering the high prevalence of acute forms of sinusitis, their significant impact on quality of life and high direct and indirect costs of treatment, the right diagnosis and management, without unnecessary escalation of therapy, can substantially translate into a number of public health benefits.

KEYWORDS: acute bacterial sinusitis, acute post-viral sinusitis, acute sinusitis, antibiotic treatment, cold, diagnostics, epidemiology, EPOS, integrated care pathways, intranasal corticosteroids, phytotherapy, rhinosinusitis, treatment

WYKAZ SKRÓTÓW

AECRS – zaostrzenie przewlekłego zapalenia zatok
CT – tomografia komputerowa
EGPA – eozynofilowa ziarniniakowość z zapaleniem naczyń, d. zespół Churga i Straussa
EPOS – Europejskie wytyczne na temat zapalenia zatok przynosowych i polipów nosa
GKS – glikokortykosteroidy
GPA – ziarniniakowość z zapaleniem naczyń, d. ziarniniakowość Wegenera
ICP – zintegrowane ścieżki opieki
NLPZ – niesteroidowe leki p/zapalne
OBZZP – ostre bakteryjne zapalenie zatok przynosowych
OTC – leki OTC, leki dostępne bez recepty
OZZP – ostre zapalenie błony śluzowej nosa i zatok przynosowych (ostre zapalenie zatok przynosowych)
POZ – podstawowa opieka zdrowotna
QOL – jakość życia
RARS – nawracające ostre zapalenie zatok przynosowych
URTI – infekcje górnych dróg oddechowych

WPROWADZENIE

Ostre zapalenie błony śluzowej nosa i zatok przynosowych (ang. *acute rhinosinusitis*; łac. *rhinosinusitis acuta*; OZZP) należy do najczęściej występujących chorób w populacji oraz generuje olbrzymią liczbę wizyt, zarówno w podstawowej, jak i specjalistycznej opiece zdrowotnej. Schorzenie to zdecydowanie obniża jakość życia, odpowiada nie tylko za istotne dla systemów opieki zdrowotnej koszty bezpośrednie, ale również niebagatelne, często wyższe, koszty pośrednie [1, 2]. *Rhinosinusitis* to jedna z 10 najbardziej kosztownych chorób dla amerykańskich pracodawców: 85% chorych jest w wieku produkcyjnym, co oznacza dużą liczbę opuszczonych dni pracy i znaczny spadek wydajności [3].

Mając na uwadze rozpowszechnienie ostrych zapaleń zatok, po raz pierwszy autorzy najnowszych europejskich wytycznych dotyczących *rhinosinusitis* – dokumentu EPOS2020 (Europejskie wytyczne na temat zapalenia zatok przynosowych i polipów nosa – ang. *European Position Paper on Rhinosinusitis and Nasal Polyps*) zdecydowali się poszerzyć grono odbiorców, adresując go nie tylko do specjalistów otorynolaryngologów i lekarzy podstawowej opieki zdrowotnej (lub lekarzy niebędących otolaryngologami), ale także do samych pacjentów, farmaceutów, pielęgniarek i innych pracowników medycznych.

Zgodnie z ICP (zintegrowane ścieżki opieki nad pacjentem) zaprezentowanymi w EPOS2020, na samoleczeniu, e-zdrowiu i rekomendacjach farmaceutów oparty jest pierwszy poziom leczenia *rhinosinusitis*. Warto przypomnieć, że to jednak wcześniejsze wydanie EPOSu z 2012 r. przyniosło całkowicie nowe spojrzenie na problematykę ostrych zapaleń zatok przynosowych i nową, nadal obowiązującą, klasyfikację tego schorzenia [4].

DEFINICJA I KLASYFIKACJA OZZP

Aktualnie obowiązująca definicja OZZP [1, 4]:

- Ostre zapalenie zatok przynosowych u dorosłych; schorzenie, w którym występują dwa lub więcej objawów, ale warunkiem rozpoznania jest wystąpienie jednego z poniższych dwóch:

1. blokady/obrzęku/upośledzenia drożności nosa

lub

2. wydzieliny nosowej (*anterior/posterior nasal drip*)/podbarwionej wydzieliny

oraz:

- ± bólu, rozpierania twarzy/twarzoczaszki,
- ± redukcji/utrąty węchu.

Objawy pojawiają się nagle, trwają nie dłużej niż 12 tygodni, z okresami wolnymi od objawów. Jeśli problem jest nawracający, to podstawę rozpoznania stanowi wywiad/teleporada. Specjalista otorynolaryngolog – badanie endoskopowe.

- Ostre zapalenie zatok u dzieci: nagły początek 2 lub więcej objawów:

- blokada/niedrożność/obrzęk,
- podbarwiona wydzielina nosowa,
- kaszel (dzienny i/lub nocny)

przez <12 tygodni z okresami wolnymi od objawów, jeśli problem jest nawracający (stwierdzanych na podstawie wywiadu/teleporady).

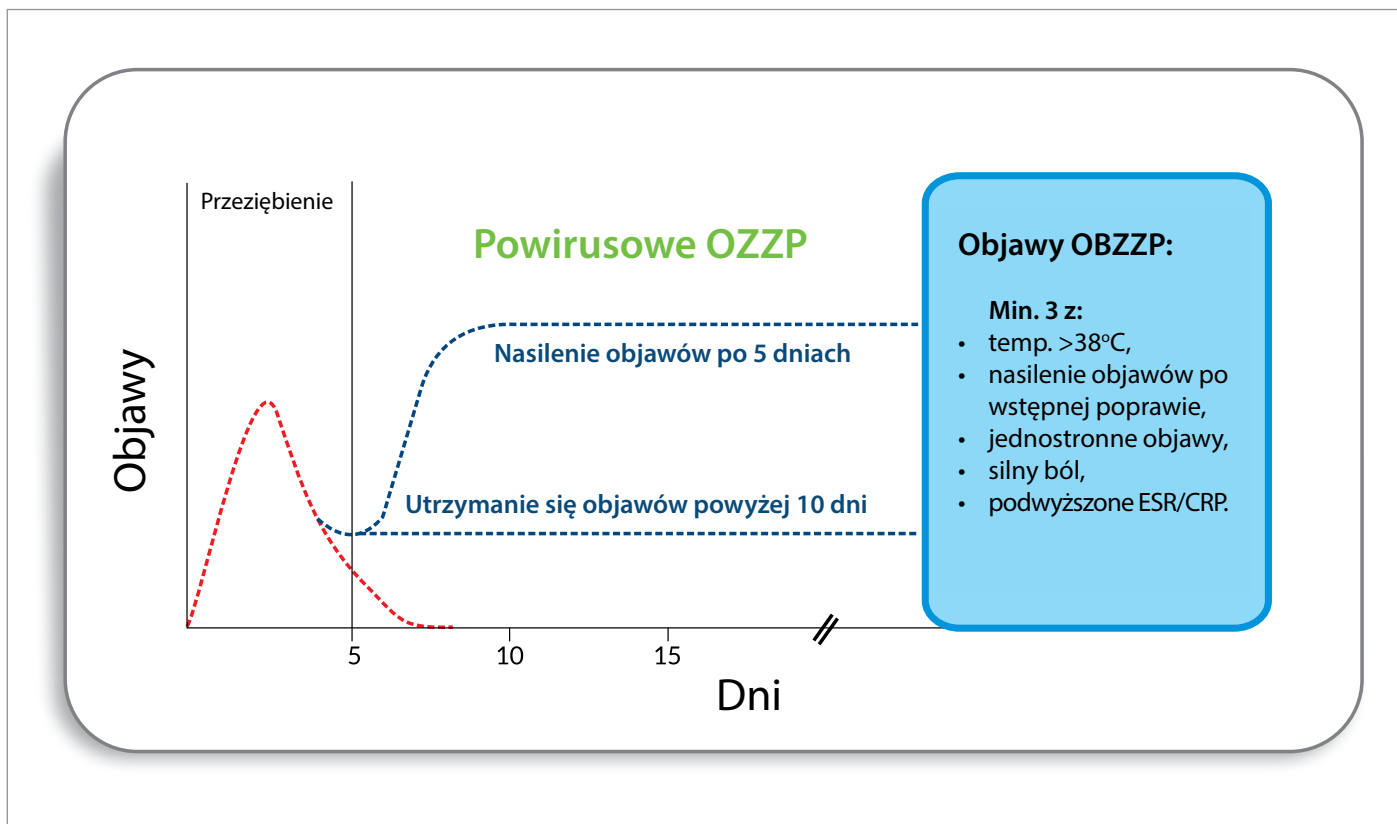
Klasyfikacja OZZP wyróżnia trzy jego fenotypy (Ryc. 1.) [1, 4]:

1. przeziębienie/ostre wirusowe zapalenie zatok,
2. powirusowe ostre zapalenie zatok,
3. ostre bakteryjne zapalenie zatok.

Ostre wirusowe infekcje górnych dróg oddechowych (przeziębienia, URTI) są chorobami samoograniczającymi się, dlatego powirusowe ostre zapalenie zatok rozpoznajemy nie wcześniej niż 10. dnia trwania objawów lub jeśli występuje wyraźne pogorszenie po 5 dniach choroby [1, 4].

Ostre bakteryjne zapalenie zatok – OBZZP – (ang. *acute bacterial rhinosinusitis*; ABRS), które stanowi tylko niewielki odsetek ostrych zapaleń błony śluzowej nosa i zatok przynosowych, możemy rozpoznać, gdy stwierdzamy obecność przynajmniej trzech z następujących objawów:

- podbarwiona (ropna) wydzielina w jamie nosa (uwaga: takie sformułowanie jest w tekście dokumentu, ale na rycinach EPOS2020 ten objaw nie występuje, natomiast pojawia się określenie: *unilateral disease* – choroba jednostronna),



Ryc. 1. Podział ostrych zapaleń zatok przynosowych.

- silne miejscowe dolegliwości bólowe,
- gorączka > 38°,
- podwyższone CRP lub OB,
- „double sickening” – pogorszenie po wstępnej, łagodniejszej fazie choroby.

Często objawy mogą być jednostronne lub bardziej nasilone po jednej ze stron [1, 4].

Dodatkowo dokument EPOS2020 wprowadził nowe określenie, tj. nawracające ostre zapalenie zatok (ang. *recurrent acute bacterial rhinosinusitis*; RARS), definiowane jako ≥ 4 epizodów/rok ostrego zapalenia zatok z całkowitym ustępowaniem objawów pomiędzy nawrotami. EPOS2020 zaleca, aby przynajmniej jeden z epizodów powirusowego OZZP został zdiagnozowany przy użyciu endoskopii i/lub CT zatok zanim diagnoza RARS zostanie postawiona, tak więc to rozpoznanie wykracza poza kompetencje lekarzy rodzinnych i konieczna jest konsultacja otorynolaryngologa [1].

Amerykańskie wytyczne (ICSAR) podają podobne definicje i symptomatologię, ale wyróżniają:

- ostre zapalenie zatok, gdy objawy utrzymują się do 4 tygodni,
- podostre zapalenie zatok przynosowych, gdy trwają od 4 do 12 tygodni.

Podobnie jak wytyczne europejskie, wirusowe OZZP rozpoznają, gdy choroba trwa krócej niż 10 dni. Przyjmują również nieco inne kryteria rozpoznania bakteryjnego OZZP [3, 5].

EPIDEMIOLOGIA, CZYNNIKI PREDYSPONUJĄCE

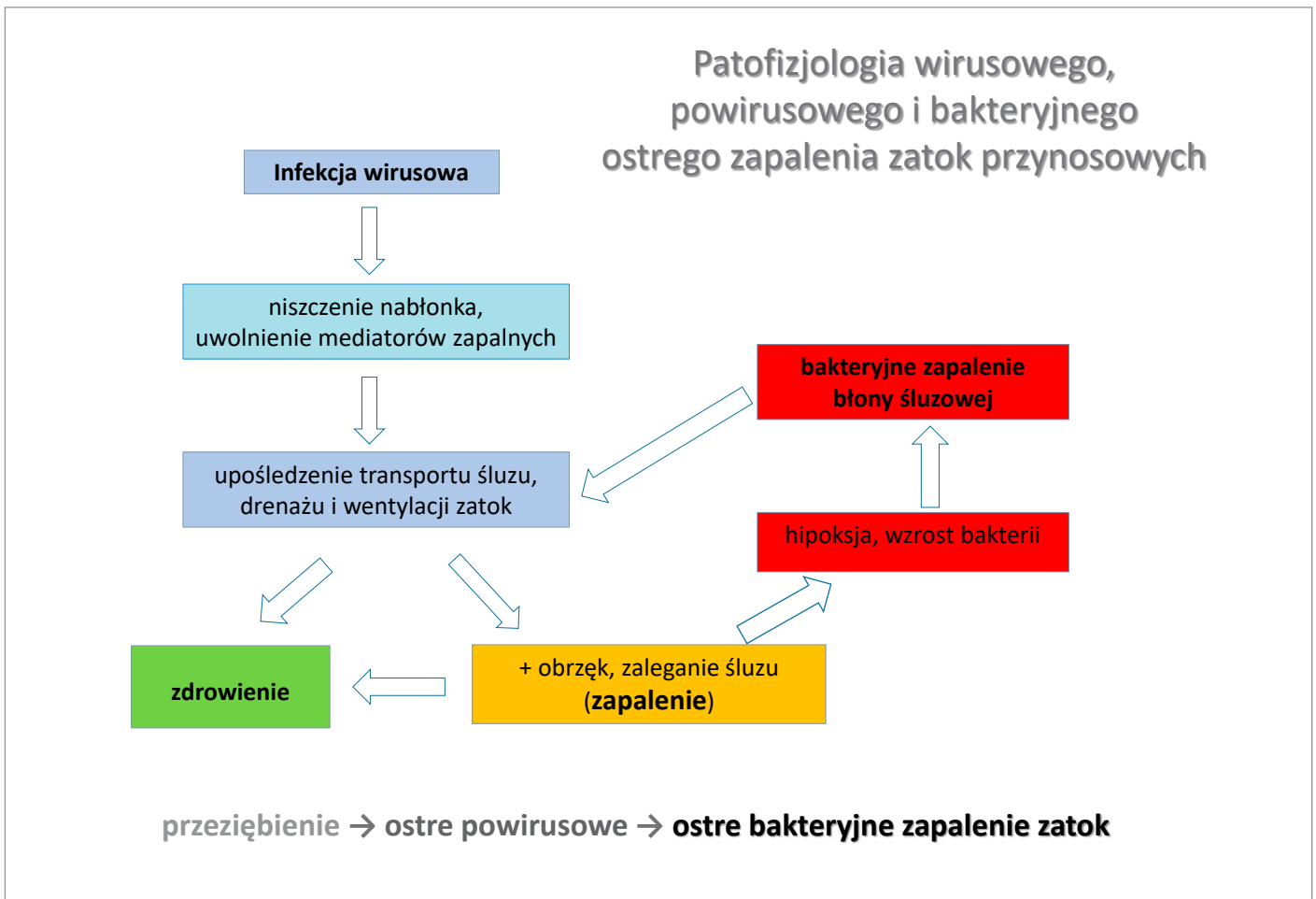
Częstość występowania OZZP w populacji ogólnej waha się istotnie w dostępnych opracowaniach. Ostre wirusowe zapalenie zatok – przeziębienie (*common cold*) to choroba niezwykle częsta – średnio występuje od 2 do 5 epizodów/rok u dorosłych i nawet do 10 epizodów/rok u dzieci [6, 7]. U dzieci istotnie rzadziej pojawia się ostre powirusowe zapalenie zatok w porównaniu z populacją dorosłych [1, 2].

W 2018 r. opublikowano wyniki najnowszych badań duńskich, autorstwa Hoffmans'a i wsp., opartych na kryteriach EPOS. Na ich podstawie szacuje się występowanie powirusowego OZZP w populacji na 18% (17–21%) [8]. Ten podtyp zapalenia zatok związany jest też wyraźnie z większymi kosztami bezpośrednimi [9].

Jedynie w około 0,5–2% wirusowych OZZP dochodzi do rozwoju bakteryjnego OZZP [1, 8]. Oznacza to, że w praktyce mamy zdecydowanie zawyżone diagnozy OBZZP, a tym samym zawyżone wskazania do antybiotyków [1, 10]. Z drugiej strony niektórzy autorzy podają, że odsetek bakteryjnych OZZP może być wyższy, jako że dodatnie posiewy uzyskuje się u 53% chorych podejrzewanych o bakteryjne OZZP [11].

Do czynników predysponujących do OZZP zalicza się [1–4, 12–14]:

- zaburzenia anatomiczne (zwłaszcza w nawracającym OZZP),
- alergiczne zapalenie błony śluzowej nosa,
- niedobory odpornościowe,



Ryc. 2. Patofizjologia wirusowego, powirusowego i bakteryjnego OZZP [18].

- dyskinezy rzęskowe pierwotne i wtórne,
- palenie czynne i bierne,
- zanieczyszczenia powietrza (smog),
- refluks żołądkowo-przełykowy (czynnik kontrowersyjny),
- zaburzenia lękowe i depresyjne.

EPOS2020 podsumował także, kiedy rośnie ryzyko zachorowania na bakteryjne OZZP [1], wyróżniając następujące czynniki predysponujące do infekcji bakteryjnej:

- zębopochodne: infekcje i procedury stomatologiczne,
- jatrogenne: chirurgia zatok, sondy przełykowo-żołądkowe, tamponady nosa, wentylacja mechaniczna,
- zaburzenia odporności: HIV, zaburzenia immunoglobulin,
- uszkodzenia rzęsek pierwotne i wtórne: mukowiscydoza, pierwotna dyskineza rzęskowa (zespół Kartagenera), palenie, wtórne zespoły nieruchomych rzęsek (poinfekcyjne, uszkodzenia po ekspozycji na szkodliwe czynniki),
- zaburzenia strukturalne/mechaniczne: DSN, polipy nosa, prze-rośnięte małżowiny nosowe, guzy, urazy, ciało obce, GPA,
- obrzęk błony śluzowej: poprzedzające infekcje wirusowe, ANN, inne nieżyty nosa.

Co ciekawe, z cytowanych powyżej badań Hoffmans'a i wsp. wynika, że wraz z wiekiem spada ryzyko zachorowania na OZZP [8].

PROFIL OBJAWÓW I JAKOŚĆ ŻYCIA (QOL) W OZZP

Najczęstsze objawy OZZP to [15]:

- 80,4–97% – blokada nosa,
- 74,5–77% – uczucie bólu, rozpięcie w obrębie twarzoczaszki (ang. *facial pain*),
- 70,4–94% – wyciek z nosa,
- 63,3% – bóle głowy,
- 63% – upośledzenie węchu.

Na początku choroby 88% pacjentów zgłasza ból i dyskomfort, a 43% ma trudności z wykonywaniem codziennych czynności. Po 15 dniach tylko 31,5% odczuwa ból/dyskomfort [16].

Ocena nasilenia objawów na skali VAS w badaniach autorstwa Jaume i wsp.:

- 2% – objawy łagodne,
- 51% – objawy umiarkowane,
- 44% – objawy ciężkie/silne.

Dane te wyraźnie wskazują, że przebieg OZZP wiąże się z uciążliwymi dolegliwościami dla pacjentów w większości przypadków [10], co w efekcie determinuje umiarkowany do bardzo znaczącego wpływ objawów na jakość życia u istotnego odsetka chorych z OZZP [1, 15]:

Ostre wirusowe zapalenie zatok (przeziębienie)	Ostre powirusowe zapalenie zatok	
Leczenie objawowe NLPZ, paracetamol, cynk, wit. C, obkurczanie (krótco), UNIKAJ ANTYBIOTYKÓW!	Donosowe glikokortykosteroidy 7–28 dni 2x dziennie (+ obkurczanie, krótco) UNIKAJ ANTYBIOTYKÓW!	BAKTERYJNE do dnGKS dodaj antybiotyk, min. 10–14 dni
Płukanie nosa roztworami soli fizjologicznej		
Fitoterapia		
<p align="center">Ostre zapalenie zatok jest z reguły chorobą samoograniczającą się, ale przy braku poprawy lub podejrzeniu powikłań pilnie skieruj pacjenta do specjalisty otolaryngologa/oddziału ORL</p>		

Ryc. 3. Ogólne zasady leczenia ostrych zapaleń zatok przynosowych [1, 4].

- u 71,6% na negatywny wpływ na codzienne aktywności,
- u 63,1% na spędzanie wolnego czasu,
- u 59,2% na życie zawodowe/szkolne.

U dzieci profil objawów może się istotnie różnić w porównaniu do dorosłych pacjentów [1, 2, 17]:

- dominującą formą jest ostre wirusowe zapalenie zatok (powirusowe rzadziej) z typowymi objawami infekcji wirusowej,
- kaszel jest jednym z głównych objawów, zarówno w wirusowym, jak i powirusowym OZZP,
- ściekanie wydzieliny po tylnej ścianie gardła i hyposmia występują stosunkowo rzadko.

PATOFIZJOLOGIA: ZAKAŻENIE VERSUS ZAPALENIE

OZZP to przede wszystkim choroba zapalna błony śluzowej nosa i zatok przynosowych. Zwykle infekcja wirusowa wywołuje uruchomienie mechanizmów zapalnych, wtórnych do zakażenia wirusowego, a samo zakażenie jest wyłącznie triggerem, mechanizmem spustowym zapalenia. W nielicznych przypadkach stan zapalny błony śluzowej może sprzyjać infekcji bakteryjnej [2, 18]. Wyjściowo zatem, w większości przypadków, OZZP jest

wynikiem zakażenia wirusowego (rinowirusy, koronawirusy, wirusy RS, grypy i paragrypy oraz adenowirusy) [1]. Zakażenie bakteryjne jest następstwem wirusowego i rozwija się jedynie w 0,5–2% przypadków [8]. Za blisko 80% bakteryjnych OZZP odpowiadają *S. pneumoniae* i *H. influenzae*.

Wśród innych potencjalnych czynników etiologicznych wymieniane są: *M. catarrhalis*, *Staphylococcus aureus* oraz *S. pyogenes*. Stwierdzono zwiększoną adhezję bakterii odpowiedzialnych za ostre zapalenie zatok przynosowych do nabłonka uszkodzonego przez wirusy. Wykazano możliwość „współpracy” niektórych wirusów i bakterii (np. wirusa grypy typu A z paciorkowcami) [1, 3].

W patomechanizmie OZZP podkreśla się szczególną rolę nabłonka nosa, który jest pierwotną drogą wnikania wirusów odpowiedzialnych za infekcje dróg oddechowych i bezpośrednim celem replikacji wirusa w drogach oddechowych. *Epithelium* nosa jest zarówno barierą, jak i istotnym elementem indukowania reakcji zapalnej. Wiąże się ona z napływem komórek zapalnych, indukcją szeregu cytokin oraz uszkodzeniem procesu ciliogenezy, przy jednoczesnym wzroście komórek kubkowych w błonie śluzowej nosa. W efekcie tego pojawiają się: obrzęk, przekrwienie, wynacznienia płynu do przestrzni międzykomórkowych, wytwarzanie śluzu i niedrożność zatok, ostatecznie prowadząc do OZZP [1, 18–20] (Ryc. 2.).

Tab. I. Rekomendacje dla określonych rodzajów leczenia i grup leków w leczeniu OZZP u dorosłych [1, 2].

RODZAJ LECZENIA/GRUPA LEKÓW	PRZEZIĘBIENIE	POWIRUSOWE OZZP	BAKTERYJNE OZZP
donosowe GKS	nie	tak	ew. tak
antybiotyki	nie	nie	tak, ustalić uważnie wskazania
sterydy ogólnie	nie	nie	ew. w powikłaniach, silnych dolegliwościach bólowych
leki p/histaminowe	raczej nie (ew. 1.–2. doba)	nie	nie
leki obkurczające (dn/po)	raczej tak	raczej nie brak badań	nie, słaba wartość dowodów
płukanie nosa solą fizjologiczną	tak	raczej tak	niewystarczające dane
p-hist/p-bólowy + I. obkurczający	tak	niewystarczające dane	brak badań
acetaminofen/paracetamol	raczej tak		
NLPZ	tak		
FITOTERAPIA (np. BNO1016)	tak	tak	niewystarczające dane
bromek ipratropium	raczej tak	niewystarczające dane	niewystarczające dane
witamina C	? (tak, kiedy deficyt lub duża aktywność fizyczna)		
cynk	tak, 1. doba ≥ 75 mg (octan lub glukonian)	brak badań	nie
probiotyki	ew. prewencja		nie
Echinacea	raczej nie		nie
szczepionki	nie		nie
ciepłe inhalacje	nie		nie
homeopatia	nie	?	nie
hialuronian sodu			? wymaga dalszych badań
regularne ćwiczenia fizyczne	Tak, prewencja		

ROZPOZNANIE

Rozpoznanie OZZP stawiane jest na podstawie wywiadu z charakterystycznym, nagłym pojawieniem się objawów, definiujących OZZP. Należy ocenić rodzaj dolegliwości, ich nasilenie i czas trwania. Dla lekarzy POZ i niebędących laryngologami jest to wystarczające. Specjalista otorynolaryngolog powinien wykonać badanie endoskopowe [1, 2].

Wyraźnie nadużywanie diagnostyki radiologicznej nie znajduje swojego uzasadnienia [10].

CT zatok nie jest rekomendowane, poza następującymi przypadkami [1, 4]:

- bardzo ciężki przebieg,
- pacjenci z niedoborami odporności,
- objawy powikłań,
- nawracające OZZP.

Na etapie diagnozowania OZZP konieczne jest wykluczenie infekcji zębopochodnych, zwłaszcza w ostrym zapaleniu zatok z dominacją objawów jednostronnych (konieczna ocena uzębienia!). Istotne jest również uzyskanie informacji co do współwystępowania alergii lub innych schorzeń przewlekłych. Dopiero w dalszej kolejności

zaleca się rozszerzone badania diagnostyczne, szczególnie w przypadkach opornych na leczenie, nawracających, powikłanych [1, 4].

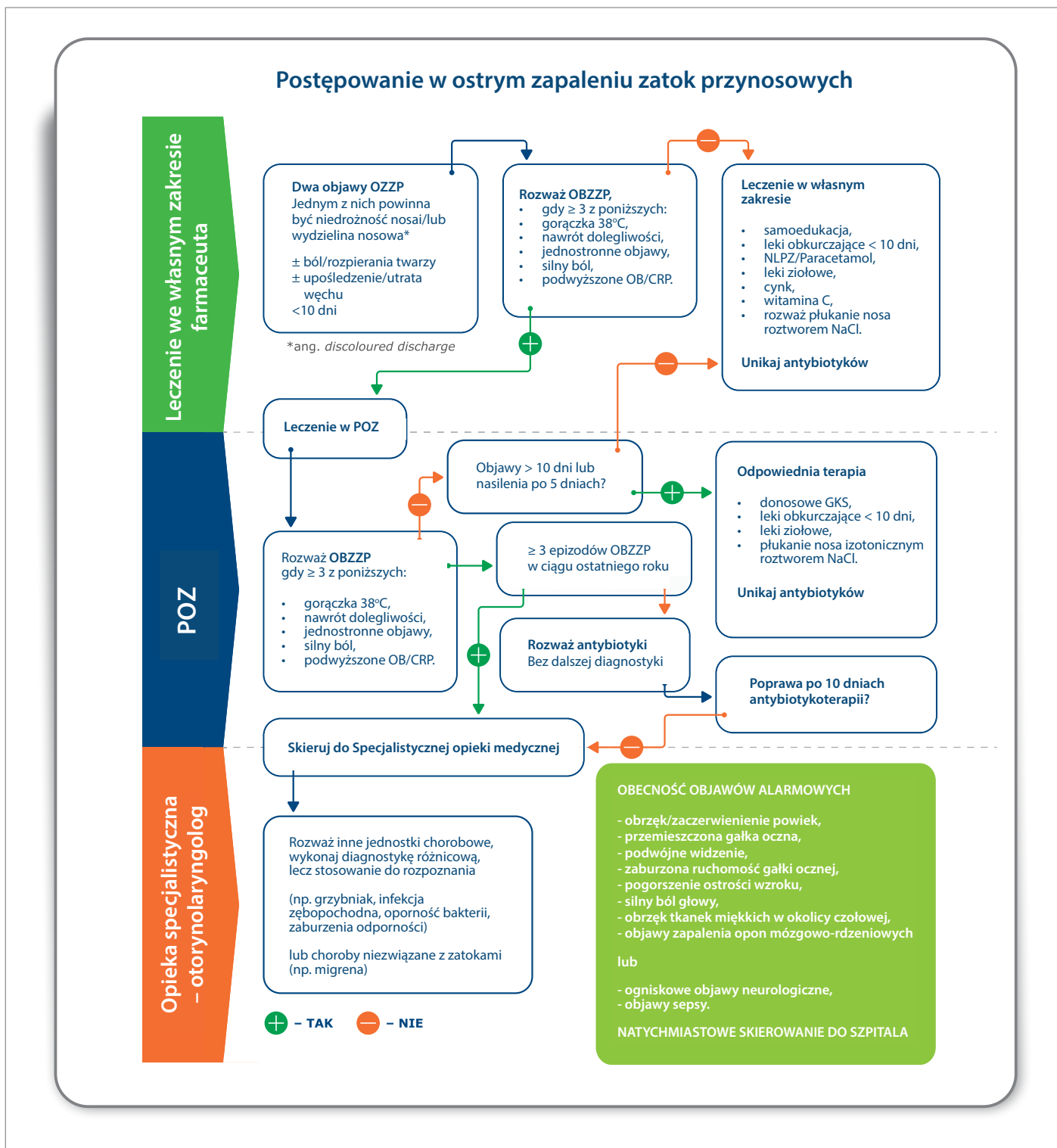
Kryteria kliniczne rozpoznania ostrego bakteryjnego zapalenia zatok zostały ściśle określone w dokumencie EPOS i wykazują się wysoką swoistością [21].

Nie ma wskazań do wykonywania badań bakteriologicznych (posiewy) w przypadku niepowikłanych ostrych zapaleń zatok. Jeśli podejmujemy decyzję o wykonaniu badań bakteriologicznych, materiał powinien być pobrany pod kontrolą endoskopu z przewodu nosowego środkowego lub uzyskany na drodze punkcji zatoki szczękowej; obie techniki mają zbliżoną czułość i swoistość [2, 22].

LECZENIE OZZP

Aktualne rekomendacje leczenia OZZP w EPOS2020 w istotnych aspektach nie odbiegają od tych opublikowanych w 2012 r., choć pojawiło się kilka nowych zaleceń opartych na najnowszych publikacjach.

Zasadniczą zmianą jest natomiast schemat leczenia oparty na ICP (Ryc. 4.). W EPOS2012 zalecenia dotyczące leczenia adresowane były przede wszystkim do lekarzy ogólnych i lekarzy specjalistów otolaryngologów [4]. W EPOS2020 na pierwszym poziomie



Ryc. 4. Zintegrowane ścieżki opieki (ICP) nad pacjentem z ostrym zapaleniem zatok przynosowych [1].

mamy pacjenta – samoleczenie/e-medycynę oraz farmaceutów, na drugim – lekarzy ogólnych (POZ – lekarze rodzinni, interniści, pediatrzy), a drugo- i trzeciorzędowy poziom to dopiero opieka specjalistyczna, w tym hospitalizacja (dotyczy powikłań i OZZP o ciężkim przebiegu) [1].

Podstawowym przesłaniem EPOS2020 jest unikanie antybiotyków, kiedy nie ma wskazań do ich stosowania. Badania wykazują,

że ostre bakteryjne zapalenie zatok jest zbyt często diagnozowane z jednoczesnym nadużywaniem zarówno metod diagnostycznych, jak i antybiotyków. Aż do 60% (!) pacjentów otrzymuje antybiotyki pierwszego dnia od pojawienia się dolegliwości [1, 10].

W badaniu z Wielkiej Brytanii 88% konsultacji dotyczących zapalenia zatok przynosowych zakończyło się przepisaniem antybiotyku, podczas gdy tylko w 11% uznano takie postępowanie za właściwe.

Tab. II. Rekomendacje dla określonych rodzajów leczenia i grup leków w leczeniu OZZP u dzieci [1, 2].

TERAPIA	POWIRUSOWE	BAKTERYJNE
donosowe GKS	nie (+/-)	
antybiotyki	nie	tak/brak badań
leki p/histaminowe	nie	
lizaty bakteryjne	?	
mukolityki		nie

W badaniu z Hiszpanii, nawet po wykluczeniu pacjentów z bakteryjnym zapaleniem zatok, stwierdzono, że antybiotyki były zalecane u około 60% pacjentów z przeziębieniem i u 70% pacjentów z powirusowym OZZP [10].

Badania amerykańskie podkreślają, że rzeczywiste korzyści z antybiotyków są niewielkie i wymagają leczenia antybiotykami od 11 do 15 pacjentów, aby uzyskać poprawę u jednej osoby [3].

W przypadku podejrzenia ABRS, a często i presji pacjentów, decyzja o leczeniu antybiotykami powinna być podejmowana indywidualnie, na podstawie objawów pacjenta, z wykorzystaniem prostych markerów infekcji bakteryjnej, takich jak CRP czy prokalcytonina [1].

W wirusowym OZZP zalecane jest leczenie objawowe. Jeśli nie występują specjalne przeciwwskazania w wirusowym OZZP, to możemy stosować niesteroidowe leki przeciwzapalne (NLPZ). Ponadto znajdują zastosowanie: leki przeciwbólowe (paracetamol), płukanie nosa roztworami soli fizjologicznej, leki obkurczające błonę śluzową nosa (nie dłużej niż 7 dni), bromek ipratropium, czy preparaty cynku (skuteczne w 1. dobie infekcji) [1, 2]. Wysoką skuteczność wykazują leki pochodzenia roślinnego, tzw. fitoterapeutyki/fitofarmaceutyki, zwłaszcza w postaci złożonych ekstraktów [24]. Należy sięgać po preparaty mające status leku, a nie suplementy diety. Wyłącznie preparaty zarejestrowane jako leki mają działania terapeutyczne, potwierdzone rzetelnymi badaniami klinicznymi. Fitoterapię można skutecznie łączyć z innymi lekami objawowymi stosowanymi w leczeniu ostrego wirusowego zapalenia zatok, np. niesteroidowymi lekami p/zapalnymi czy lekami obkurczającymi błonę śluzową nosa (alfametyki donosowe, pseudoefedryna).

Warto zaznaczyć, iż w najnowszych rekomendacjach EPOS wyraźnie wskazano, opierając się na metaanalizie Lee i wsp., że do czynników zapobiegających ostrym wirusowym zapaleniom zatok należy systematyczne uprawianie wysiłku fizycznego o umiarkowanej intensywności [25]. Rozważa się też korzystny wpływ probiotyków [1].

W powirusowym OZZP dochodzi do nasilenia procesu zapalnego, stąd wytyczne zalecają, obok leków objawowych, włączenie w tej fazie glikokortykosteroidów (GKS) donosowych [1, 4].

GKS donosowe wpływają na ograniczenie procesu zapalnego, zmniejszenie obrzęku błony śluzowej nosa i poprawiają klirens śluzowo-rzęskowy, ułatwiając drenaż wydzieliny [1–4]. W badaniach klinicznych podsumowanych w EPOS 2012 i 2020:

- pacjenci otrzymujący donosowe GKS szybciej osiągnęli poprawę w zakresie objawów OZZP niż otrzymujący placebo,
- wyższe dawki donosowych GKS miały silniejszy efekt na uzyskanie poprawy lub całkowite ustępowanie objawów (stąd zalecenie, że w OZZP powinny być stosowane 2 razy na dobę).

W bakteryjnym powirusowym OZZP GKS donosowe zalecane są jako uzupełnienie antybiotykoterapii ogólnej, która stanowi podstawę terapii. Liczne badania wykazały, że donosowe GKS skracają czas leczenia OZZP [1, 3]. Rekomendacja w EPOS2020 dla stosowania sterydów donosowych w ostrym bakteryjnym zapaleniu zatok nie jest jednak ewidentna [1].

W powirusowym OZZP, podobnie jak w wirusowym, skuteczna jest również fitoterapia. Liczne badania potwierdzają wymierną korzyść dla pacjenta ze stosowania leków pochodzenia roślinnego: zmniejszają nasilenie objawów i istotnie skracają czas trwania OZZP. Fitofarmaceutyki uzyskują swój efekt terapeutyczny dzięki właściwościom mukolitycznym, sekretolitycznym, poprawie klirensu śluzowo-rzęskowego, ale też potwierdzonych w badaniach *in vitro* działaniem p/wirusowym, p/bakteryjnym, czy p/zapalnym [24, 26–29].

Wykorzystanie technik fitoinżynierii pozwala na uzyskanie wyższych stężeń substancji aktywnych w produktach leczniczych, a tym samym daje lepsze efekty terapeutyczne [29].

Fitofarmaceutyki mogą być stosowane w każdym stadium OZZP, począwszy od pierwszych objawów choroby aż po leczenie skojarzone z innymi lekami (np. steryd donosowy, antybiotyk). Działają korzystnie zarówno w monoterapii, jak i dodane do leczenia p/zapalnego – donosowych GKS. W badaniach wykazano synergizm działania fitofarmaceutyku i mometazonu w leczeniu OZZP [30]. Opublikowane w ubiegłym roku badania Popovycha i wsp. wykazały, że zastosowanie fitoterapii redukowało zapotrzebowanie na antybiotyki w leczeniu OZZP prawie dwukrotnie [31]. Lek pochodzenia roślinnego w postaci złożonych ekstraktów cechują się niskim ryzykiem działań niepożądanych, tym samym wpisując się również w potrzeby pacjentów, leczenia naturalnymi preparatami pochodzenia roślinnego, które uznawane są za bezpieczne i pozbawione działań ubocznych.

Zdiagnozowane na podstawie badania podmiotowego i przedmiotowego oraz optymalnie – potwierdzone badaniami dodatkowymi (CRP, prokalcytonina), ostre bakteryjne zapalenia zatok przynoszących, wymagają zastosowania antybiotyków. Polskie „Rekomendacje postępowania w pozaszpitalnych zakażeniach układu

oddechowego” zbieżne z dokumentem EPOS zalecają następujące antybiotyki w leczeniu bakteryjnych OZZP [32]:

- antybiotykiem z wyboru jest amoksycylina, w odpowiedniej skutecznej dawce (1,5 do 2,0 g co 12 godzin), brak poprawy po 48 godzinach antybiotykoterapii pierwszego wyboru stanowi wskazanie do konsultacji specjalistycznej i zmian w zakresie zastosowanej terapii,
- w leczeniu skorygowanym, w przypadku nieskuteczności leczenia pierwszego wyboru, zalecane jest zastosowanie amoksycyliny z kwasem klawulanowym, w przypadku uczulenia na penicyliny, zalecane jest podanie doustne cefuroksymu aksetylu przez 10 dni, a w przypadku uczulenia na wszystkie antybiotyki beta-laktamowe – klarytromycyny lub azytromycyny, ewentualnie lewofloksacyny lub moksyflokscacyny do 10 dni (fluorochinolony stosuje się także w przypadkach szczepów *Streptococcus pneumoniae* opornych na penicylinę). [W przypadku fluorochinolonów należy pamiętać, że zgodnie z obwieszczeniem Urzędu Rejestracji Produktów Leczniczych, Wyrobów Medycznych i Produktów Biobójczych z kwietnia 2019, istnieją ograniczenia w ich stosowaniu ze względu na ryzyko wystąpienia zaburzących sprawność, długotrwałych i potencjalnie nieodwracalnych działań niepożądanych. Powinny być one zalecane wyłącznie wtedy, kiedy nie ma innej opcji terapeutycznej!],
- w przypadkach o ciężkim przebiegu, kiedy zachodzi konieczność podawania parenteralnego antybiotyku stosujemy cefalosporyny III generacji (ceftriakson, cefotaksym) w skojarzeniu z klindamycyną.

W bakteryjnym OZZP GKS donosowe oraz fitoterapię można zalecać jako leczenie uzupełniające. Istnieją doniesienia, że dodanie doustnych GKS do antybiotykoterapii wpływa korzystnie na redukcję dolegliwości bólowych w bakteryjnym OZZP [1].

SPECYFIKA OSTRYCH ZAPALEŃ ZATOK U DZIECI

Kliniczna diagnoza OZZP u dzieci jest wyzwaniem zarówno dla lekarza pediatry, jak i otorynolaryngologa. Wpływają na to: wzajemne nakładanie się objawów ostrej infekcji wirusowej czy alergicznego nieżyty nosa, trudności w badaniu, ale także specyfika anatomii u dzieci. Wszelkie definicje i zasady podziału OZZP przedstawione dla dorosłych w zasadzie odnoszą się również do dzieci [1, 33]. Jednak pewna grupa dzieci od początku może mieć nasilone, ciężkie objawy OZZP bakteryjnego, z wysoką gorączką, ropną wydzieliną nosową i silnymi dolegliwościami bólowymi.

W ostrym wirusowym zapaleniu zatok u dzieci leczenie jest zbliżone do dorosłych: leczenie objawowe, w tym fitoterapia – korzystnie wpływająca m.in. na ograniczenie stosowania antybiotyków [31]. Natomiast w powirusowym ostrym zapaleniu zatok wyraźnie limitowane dostępnością wiarygodnych badań poszczególnych grup terapeutycznych i wiekiem rejestracji leków.

Przy szybko rozwijających się objawach, należy podejmować niezwłocznie decyzje o intensyfikacji leczenia, z hospitalizacją włącznie, ze względu na wyższe ryzyko powikłań niż u dorosłych [33–35].

Objawy alarmowe w zapaleniach zatok przynosowych – wymagają pilnej interwencji/hospitalizacji

- wystąpienia obrzęku i zaczerwienienia powiek,
- przemieszczenie gałki ocznej,
- podwójne widzenie,
- zaburzona ruchomość gałki ocznej,
- pogorszenie ostrości wzroku,
- silny jedno- lub obustronny ból w okolicy czołowej,
- obrzęk tkanek miękkich w okolicy czołowej,
- objawy zapalenia opon mózgowo-rdzeniowych,
- ogniskowe objawy neurologiczne,
- zaburzenia świadomości.

Ryc. 5. Objawy alarmowe w *rhinosinusitis* [1].

POWIKŁANIA OSTRYCH BAKTERYJNYCH ZAPALEŃ ZATOK

Generalnie powikłania ostrych zapaleń zatok odnoszą się do powikłań ostrych bakteryjnych zapaleń zatok. Nieuzasadnione włączanie antybiotyków do leczenia ostrych powirusowych zapaleń zatok nie zapobiega komplikacjom [1, 2, 36]. Powikłania zdarzają się także obecnie w dobie powszechnej antybiotykoterapii, choć istotnie rzadziej niż w przeszłości. Pozostają grupą patologii, będących urgensem laryngologicznym, potencjalnym zagrożeniem życia. Stąd tak istotne jest wczesne rozpoznanie i znajomość objawów, sugerujących rozwijające się powikłania, określanych jako tzw. objawy alarmowe (Ryc. 5.) [1].

Częstość powikłań OBZZP oceniana jest na ok. 3 przypadki na milion mieszkańców na rok i porównywalna w różnych rejonach, mimo różnic w poziomie przepisywania antybiotyków [1]. Wśród pacjentów hospitalizowanych z powodu OBZZP, odsetek chorych z komplikacjami waha się od 3 do 20% [1, 34, 37–39]. Najczęściej występują powikłania oczodołowe: 60–80%, następnie wewnątrzczaszkowe: 15–20%, *osteomyelitis*, ropnie podokostnowe i zapalenie szpiku kości to około 5%. Częściej dotyczą płci męskiej [4, 35, 37–40].

Dzieci, ze względu na budowę anatomiczną, są szczególnie predysponowane do rozwijania powikłań oczodołowych [34, 35, 37]. Powikłania wewnątrzczaszkowe mogą rozwinąć się w każdym wieku; najbardziej typowe są dla młodych dorosłych (około 20. r.ż.) [38–40]. Wraz z wiekiem wyraźnie wydłuża się czas leczenia pacjenta z powikłaniami ostrego zapalenia zatok [38, 39]. Każdy pacjent hospitalizowany z powodu powikłań powinien mieć wykonaną pełną diagnostykę radiologiczną; CT i/lub MR ewentualnie z opcją naczyniową [1, 34, 38]. Zgodnie z EPOS2020, w wielu przypadkach leczenie chirurgiczne z dostępu endoskopowego z jednoczasową dożylną, długotrwałą antybiotykoterapią może być wystarczające. U dzieci powikłania zlokalizowane przedprzegrodowo i ropień podokostnowy oczodołu nie są bezwzględnie wskazaniami do interwencji chirurgicznej i można podjąć próbę leczenia zachowawczego [1].

DIAGNOSTYKA RÓŻNICOWA OZZP (POWIRUSOWEGO OSTREGO ZAPALENIA ZATOK) [1]

Częste jednostki chorobowe do różnicowania

1. URTI – infekcje wirusowe górnych dróg oddechowych;
2. ANN – alergiczny nieżyt nosa;
3. AECRS – zaostrzenia przewlekłego zapalenia zatok;

Rzadkie jednostki chorobowe do różnicowania

1. Układowe zapalenia naczyń (GPA, EGPA, sarkoidoza);
2. Infekcje zębopochodne;
3. Zespoły bólów twarzy/twarzoczaszki (*Facial pain syndromes*);
4. Ostre inwazyjne grzybicze zapalenie zatok;
5. Płynotok.

PODSUMOWANIE

Ostre zapalenie zatok przynosowych jest głównie chorobą zapalną wywołaną przez infekcję wirusową; w niewielkim odsetku dochodzi do rozwoju zakażenia bakteryjnego. Mimo że

w większości przypadków to choroba samoograniczająca się, której diagnozę stawia się głównie w oparciu o kryteria kliniczne, a jej leczenie jest objawowe, to jednak z zapaleniem zatok przynosowych wiąże się: duże obciążenie społeczno-ekonomiczne, wysokie koszty bezpośrednie i pośrednie oraz istotne obniżenie jakości życia. Częstość występowania powikłań jest niska i niezależna od stosowania antybiotyków, które są wyraźnie nadużywane w terapii ostrego zapalenia zatok przynosowych. Stąd zasady prawidłowej diagnostyki i leczenia powinny być znane zarówno lekarzom rodzinnym, jak i specjalistom otorynolaryngologom. EPOS2020 niejako wyprzedził realia pandemii SARS-CoV-2, kiedy obserwowaliśmy ograniczony dostęp do pomocy lekarskiej, wprowadzając system oparty na zintegrowanych ścieżkach opieki (ang. *integrated care pathways*; ICP) w leczeniu zapalenia zatok i adresując wytyczne nie tylko do lekarzy, ale również samych pacjentów i farmaceutów, pielęgniarek, czy innych pracowników opieki medycznej, uwzględniając także e-medycynę. Oczywiście w wielu przypadkach ostre zapalenie zatok, zwłaszcza na etapie infekcji wirusowej czy łagodnych postaci powirusowego ostrego zapalenia zatok, może być leczone za pomocą leków OTC. Jednakże chorzy z formą nawracającą choroby lub ze schorzeniami współistniejącymi wymagają konsultacji specjalistycznej i poszerzonej diagnostyki.

PIŚMIENICTWO

1. Fokkens W.J., Lund V.J., Hopkins C. et al.: European Position Paper on Rhinosinusitis and Nasal Polyps 2020. *Rhinology*, 2020; 50 (Suppl. 29): 1–464.
2. Jaume F., Valls-Mateus M., Mullol J.: Common Cold and Acute Rhinosinusitis: Up-to-Date Management in 2020. *Curr Allergy Asthma Rep.*, 2020; 20(7): 28. doi: 10.1007/s11882-020-00917-5.
3. Orlandi R.R., Kingdom T.T., Hwang P.H. et al.: International Consensus Statement on Allergy and Rhinology: Rhinosinusitis. *Int Forum Allergy Rhinol.*, 2016; 6 (Suppl 1): S22–S209.
4. Fokkens W.J., Lund V.J., Mullol J. et al.: European Position Paper on Rhinosinusitis and Nasal Polyps (EPOS). *Rhinology*, 2012; 50 (Suppl. 23): 1–298.
5. Rosenfeld R.M., Piccirillo J.F., Chandrasekhar S.S. et al.: Clinical practice guideline (update): Adult sinusitis. *Otolaryngology – Head and Neck Surgery (United States)*, 2015; 152: S1–S39.
6. Turner R.B.: Epidemiology, pathogenesis, and treatment of the common cold. *Ann Allergy Asthma Immunol.*, 1997; 78(6): 531–539; quiz 539–540.
7. Finley C.R., Chan D.S., Garrison S. et al.: What are the most common conditions in primary care? Systematic review. *Can Fam Physician.* 2018; 64: 832–840.
8. Hoffmans R., Wagemakers A., van Drunen C., Hellings P., Fokkens W.: Acute and chronic rhinosinusitis and allergic rhinitis in relations to comorbidity, ethnicity and environment. *PLoS One*, 2018; 13: e0192330.
9. Jaume F., Quintó L.L.I., Alobid I., Mullol J.: Direct costs of Acute Rhinosinusitis in Spain - a prospective and observational study (PROSINUS). *J Investig Allergol Clin Immunol*, 2020; 0. doi: 10.18176/jiaci.0525. Online ahead of print.
10. Jaume F., Quintó L., Alobid I., Mullol J.: Overuse of diagnostic tools and medications in acute rhinosinusitis in Spain: a population-based study (the PROSINUS study). *BMJ, Open*, 2018; 8: e018788..
11. Smith S.S., Ference E.H., Evans C.T. et al.: The prevalence of bacterial infection in acute rhinosinusitis: a systemic review and meta-analysis. *Laryngoscope*, 2015; 125(1): 57–69.
12. De Sario M., Katsouyanni K., Michelozzi P.: Climate change, extreme weather events, air pollution and respiratory health in Europe. *Eur Resp J*, 2013; 42(3): 826–843.
13. Kuiper J.R., Hirsch A.G., Bandeen-Roche K. et al.: Prevalence, severity, and risk factors for acute exacerbations of nasal and sinus symptoms by chronic rhinosinusitis status. *Allergy*, 2018; 73: 1244–1253.
14. Lin S.W., Wang S.K., Lu M.C., Wang C.L., Koo M.: Acute rhinosinusitis among pediatric patients with allergic rhinitis: A nationwide, population-based cohort study. *PLoS One.*, 2019; 14(2): e0211547.
15. Klossek J.M., Mesbah K.: Presentation and treatment of acute maxillary sinusitis in general practice: a French observational study. *Rhinology*, 2011; 49: 84–89.
16. Stjärne P., Odeback P., Ställberg B., Lundberg J., Olsson P.: High costs and burden of illness in acute rhinosinusitis: real-life treatment patterns and outcomes in Swedish primary care. *Prim Care Respir J.*, 2012; 21: 174–179.
17. Shaikh N., Hoberman A., Kearney D.H. et al.: Signs and symptoms that differentiate acute sinusitis from viral upper respiratory tract infection. *Pediatr Infect Dis J*, 2013; 32: 1061–1065.
18. Samoliński B., Gotlib T., Pietruszewska W. et al.: Postępowanie w ostrym zapaleniu zatok przynosowych w praktyce lekarza rodzinnego. Stanowisko 4 Towarzystw (StanForT) Rekomendacje PTA, PTChGiS, PTMR, KLR w Polsce, 2014.
19. Tan K.S., Ong H.H., Yan Y. et al.: In Vitro Model of Fully Differentiated Human Nasal Epithelial Cells Infected With Rhinovirus Reveals Epithelium-Initiated Immune Responses. *J Infect Dis.*, 2018; 217(6): 906–915.
20. Liu T., Zhou Y.T., Wang L.Q. et al.: NOD-like receptor family, pyrin domain containing 3 (NLRP3) contributes to inflammation, pyroptosis, and mucin production in human airway epithelium on rhinovirus infection. *J Allergy Clin Immunol.*, 2019; 144(3): 777–787.
21. Seresirikachorn K., Snidvongs K., Chitsuthipakorn W. et al.: EPOS2012 has better specificity compared to IDSA2012 for diagnosing acute bacterial rhinosinusitis. *Rhinology.*, 2018; 56(3): 241–244.
22. Benninger M.S., Payne S.C., Ferguson B.J. et al.: Endoscopically directed middle meatal cultures versus maxillary sinus taps in acute bacterial maxillary rhinosinusitis: a meta-analysis. *Otolaryngol Head Neck Surg.*, 2006; 134(1): 3–9.
23. Pouwels K.B., Dolk F.C.K., Smith D.R.M. et al.: Actual versus 'ideal' antibiotic prescribing for common conditions in English primary care. *J Antimicrob Chemother.*, 2018; 73(suppl. 2): 19–26.
24. Jund R., Mondigler M., Stammer H., Stierna P., Bachert C.: Herbal drug BNO 1016 is safe and effective in the treatment of acute viral rhinosinusitis. *Acta Oto Laryngologica*, 2015; 135(1): 42–50.

25. Lee H.K., Hwang I.H., Kim S.Y., Pyo S.Y.: The effect of exercise on prevention of the common cold: a meta-analysis of randomized controlled trial studies. *Korean J Fam Med*, 2014; 35: 119–126.
26. Gottschlich S., Röschmann K., Candler H.: Phytomedicines in acute rhinosinusitis: A prospective, non-interventional parallel-group trial. *Adv Ther*, 2018; 35(7): 1023–1034.
27. Passali D., Loglisci M., Passali G.C. et al.: A prospective open-label study to assess the efficacy and safety of a herbal medicinal product (Sinupret) in patients with acute rhinosinusitis. *ORL J Otorhinolaryngol Relat Spec*, 2015; 77(1): 27–32.
28. Koch A.K., Klose P., Lauche R. et al.: A systemic review of phytotherapy for acute rhinosinusitis. *Forsch Komplementmed*, 2016; 23: 165–169.
29. Passali D., Cambi J., Passali F.M., Bellusi L.M.: Phytoneering: a new way of therapy for rhinosinusitis. *Acta Otorhinolaryngol Ital*, 2015; 35(1): 1–8.
30. Perić A., Kovačević S.V., Gačeša D. et al.: Efficacy and safety of combined treatment of acute rhinosinusitis by herbal medicinal product Sinupret and mometasone furoate nasal spray. *ENT Updates*, 2017; 7(2): 68–74.
31. Popovych V.I., Beketova H.V., Koshel I.V. et al.: An open-label, multi-centre, randomized comparative study of efficacy, safety and tolerability of the 5 plant – extract BNO 1012 in the Delayed Antibiotic Prescription Method in children, aged 6 to 11 years with acute viral and post-viral rhinosinusitis. *Am J Otolaryngol*, 2020; 41(5): 102564. doi: 10.1016/j.amjoto.2020.102564. Epub 2020 Jun 1.
32. Hryniewicz W., Albrecht P., Radzikowski A.: Rekomendacje postępowania w pozaszpitalnych zakażeniach układu oddechowego. Narodowy Instytut Leków, Warszawa, 2016. Narodowy Program Ochrony Antybiotyków Ministerstwa Zdrowia. Wydanie drugie, wersja z dnia 31.03.2017, www.antybiotyki.edu.pl.
33. Nocon C.C., Baroody F.M.: Acute Rhinosinusitis in children. *Curr Allergy Asthma Rep*, 2014; 14: 443.
34. Torretta S., Guastella C., Marchisio P. et al.: Sinonasal-Related Orbital Infections in Children: A Clinical and Therapeutic Overview. *J Clin Med*, 2019; 8.
35. Piatt J.H., Jr.: Intracranial suppuration complicating sinusitis among children: an epidemiological and clinical study. *J Neurosurg Pediatr*, 2011; 7: 567–574.
36. Babar-Craig H., Gupta Y., Lund V.J.: British Rhinological Society audit of the role of antibiotics in complications of acute rhinosinusitis: a national prospective audit. *Rhinology*, 2010; 48(3): 344–347.
37. Capra G., Liming B., Boseley M.E., Brigger M.T.: Trends in orbital complications of pediatric rhinosinusitis in the United States. *JAMA Otolaryngol Head Neck Surg*, 2015; 141: 12–17.
38. El Mograbi A., Ritter A., Najjar E., Soudry E.: Orbital Complications of Rhinosinusitis in the Adult Population: Analysis of Cases Presenting to a Tertiary Medical Center Over a 13-Year Period. *Ann Otol Rhinol Laryngol*, 2019; 128: 563–568.
39. Chaiyasate S., Foonant S., Navacharoen N., Roongrotwattanasiri K., Tantilipikorn P., Patumanond J.: The complications of sinusitis in a tertiary care hospital: types, patient characteristics, and outcomes. *Int J Otolaryngol*, 2015; 2015: 709302.
40. Ball S.L., Carrie S.: Complications of rhinosinusitis. *BMJ*, 2016; 352: i795.

Word count: 3949 Tables: 2 Figures: 5 References: 40

DOI: 10.5604/01.3001.0015.2378 Table of content: <https://otolaryngologypl.com/issue/13862>

Copyright: Some right reserved: Polish Society of Otorhinolaryngologists Head and Neck Surgeons. Published by Index Copernicus Sp. z o.o.

Competing interests: The authors declare that they have no competing interests.



The content of the journal „Polish Society of Otorhinolaryngologists Head and Neck Surgeons” is circulated on the basis of the Open Access which means free and limitless access to scientific data.



This material is available under the Creative Commons – Attribution-NonCommercial 4.0 International (CC BY-NC 4.0). The full terms of this license are available on: <https://creativecommons.org/licenses/by-nc/4.0/legalcode>

Corresponding author: dr n. med. Magdalena Arcimowicz; Katedra i Klinika Otorinolaryngologii, Chirurgii Głowy i Szyi, Warszawski Uniwersytet Medyczny; ul. Banacha 1a, 02-097 Warszawa, Polska; e-mail: arcilena@gmail.com

Cite this article as: Arcimowicz M.: Acute sinusitis in daily clinical practice; *Otolaryngol Pol* 2021; 75 (4): 40-50
